



SEMINARIO DE VOLUNTARIOS Y OFICIALES 2024



MÉDICOS

Toledo, 23-24 y 25 de febrero de 2024.

Utilidad de la ecografía en accidentes en el motorsport: PROTOCOLO E-FAST

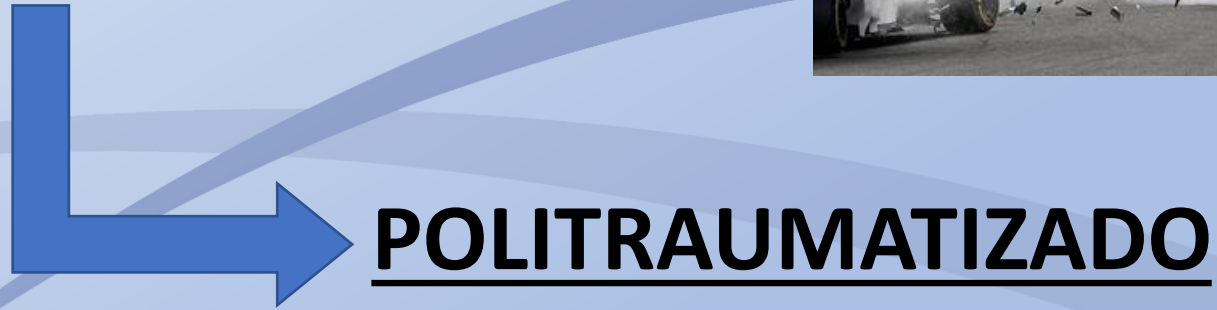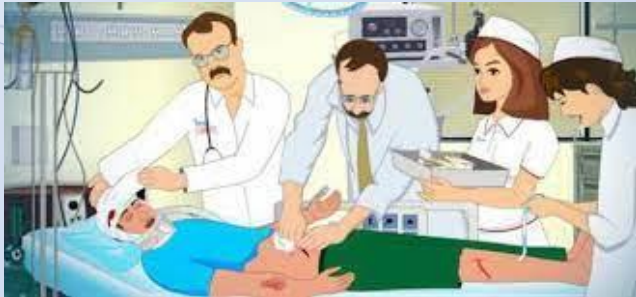Ponente: *Dr. Joaquín Lacambra Escobedo*



Utilidad de la ecografía en accidentes en el motorsport: PROTOCOLO E-FAST

- Características accidentes motor sport:

- Traumatismo alta energía
- Traumatismo altas velocidades → deceleración rápida
- Lesiones múltiples → múltiples órganos



POLITRAUMATIZADO

“todo aquel herido de origen traumático que presente afectación de dos o más órganos, o más de un sistema (incluida la esfera psíquica en el niño), y en el cual al menos una de estas lesiones entraña un potencial riesgo vital”

Utilidad de la ecografía en accidentes en el motorsport: PROTOCOLO E-FAST

- Protocolo **E-FAST** => **Extended Focus Assessment with Sonography for Trauma** (2004 vs 1996))

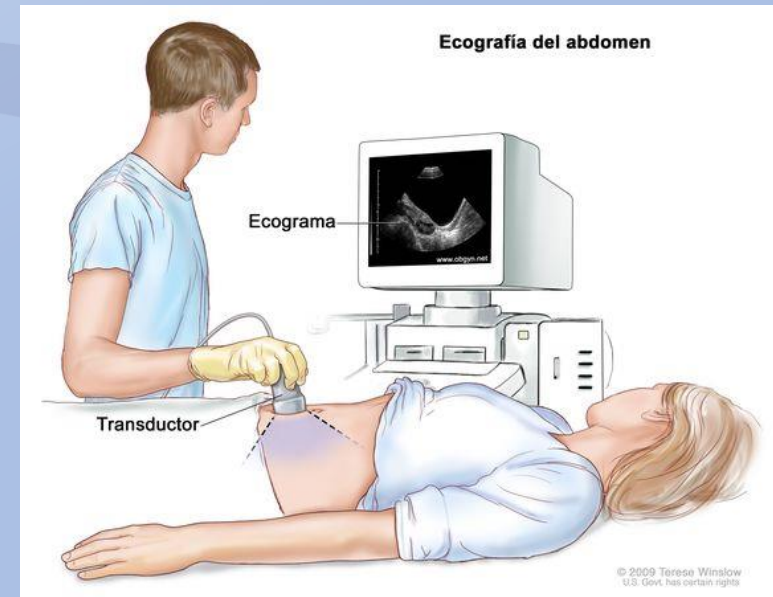
- **Objetivos aplicación protocolo:**

- Búsqueda líquido libre abdominal
- Búsqueda lesiones cardíacas
- *Búsqueda lesiones pulmonares asociadas*

Valoración líquido libre en “paciente politraumatizado”

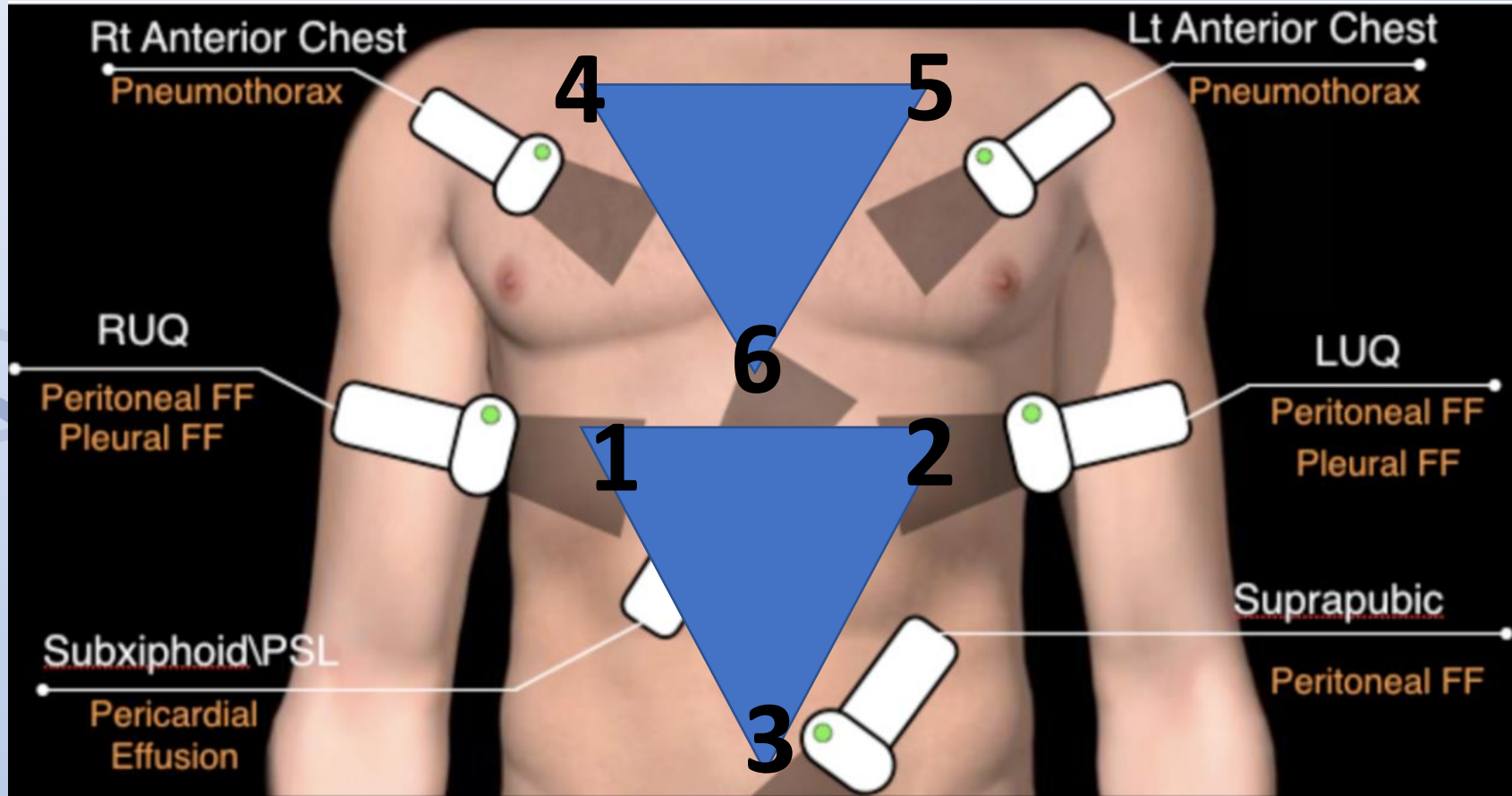
- **Indicaciones:**

- Traumatismo abdominal penetrante
- Traumatismo abdominal contuso cerrado
- *Shock sin causa clara en paciente traumático*



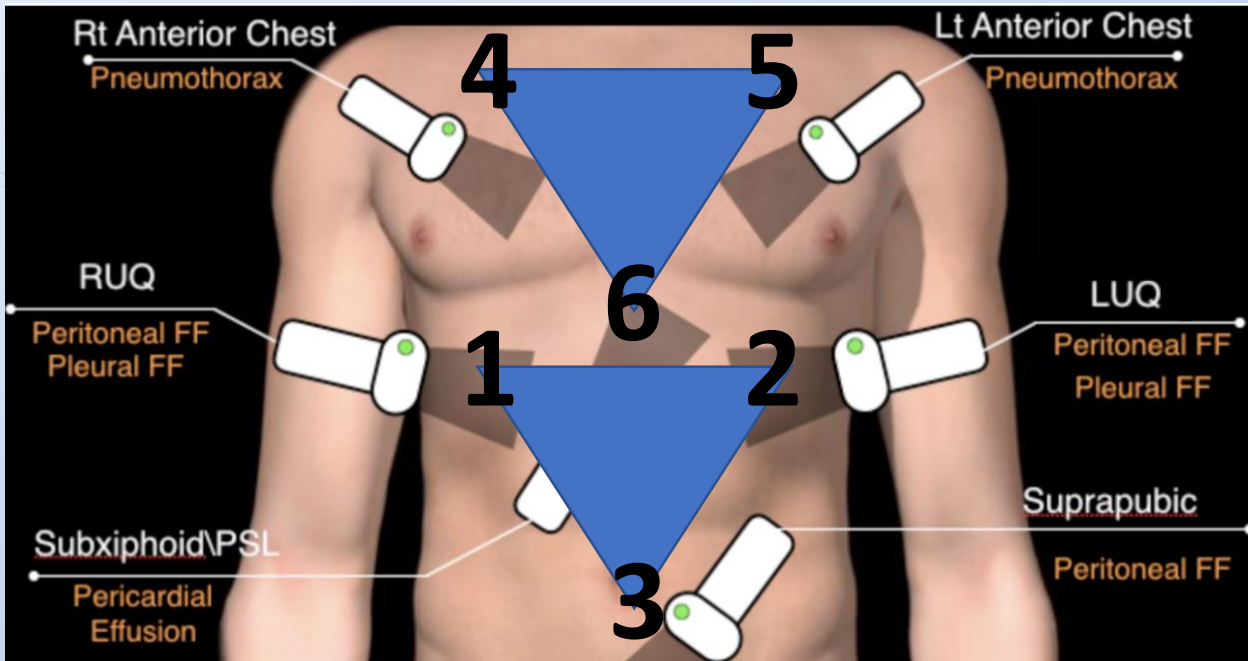
Utilidad de la ecografía en accidentes en el motorsport: PROTOCOLO E-FAST

- Protocolo E-FAST → “*Ecografía de los 6 puntos*”



Utilidad de la ecografía en accidentes en el motorsport: PROTOCOLO E-FAST

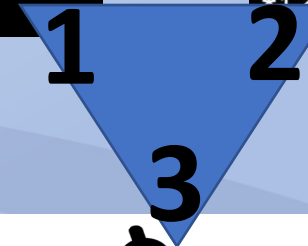
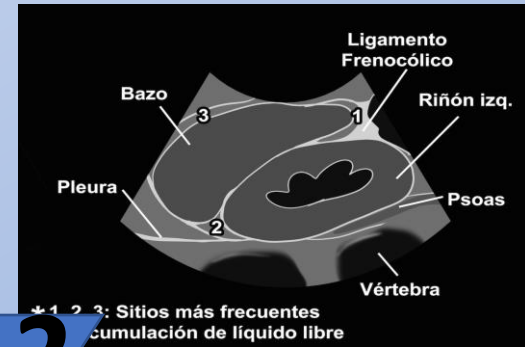
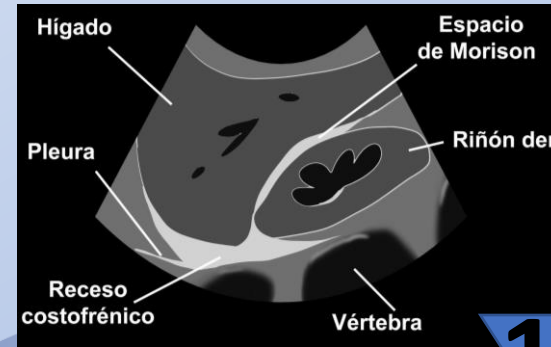
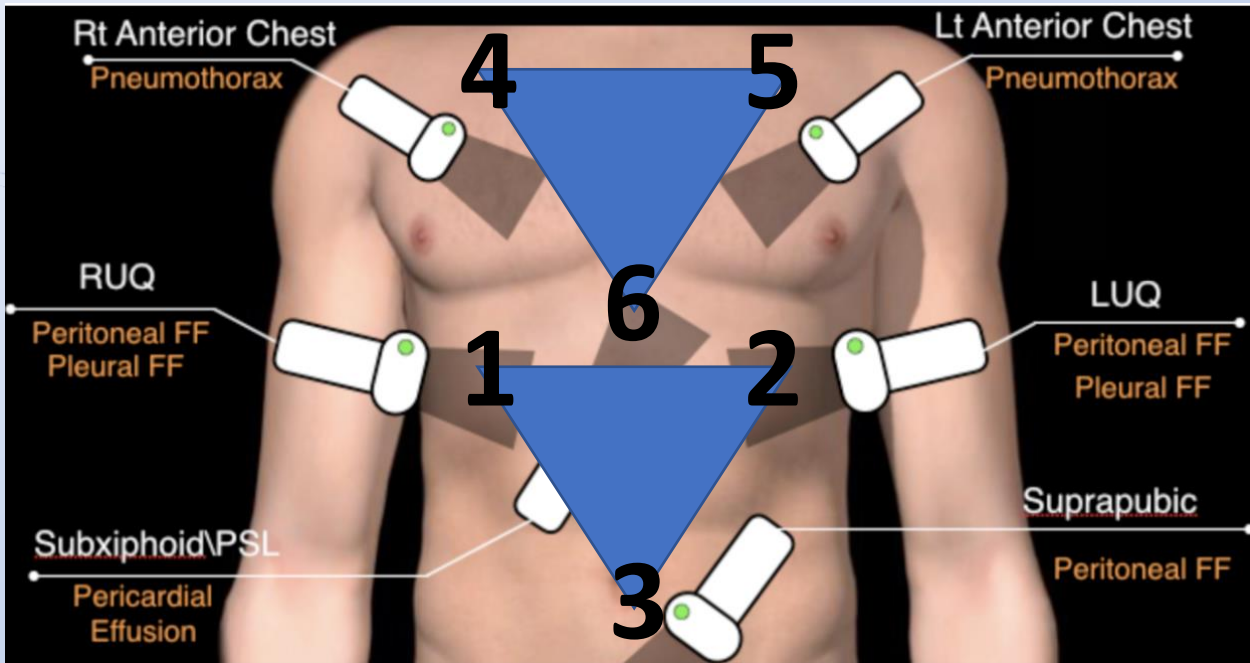
- Protocolo E-FAST → *“Ecografía de los 6 puntos”*
 - Cuadrantes valoración ecográfica



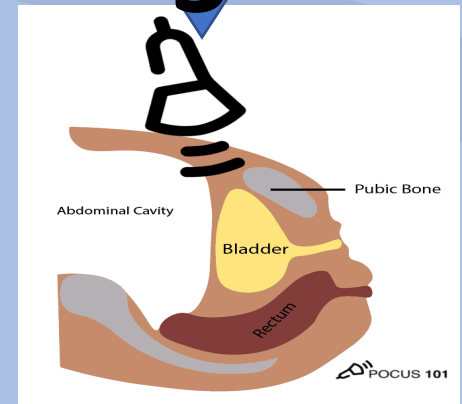
1. Receso hepatorenal → Espacio de Morrison
2. Receso esplenorrenal
3. Pelvis
- 4+5. Pulmón
6. Corazón

Utilidad de la ecografía en accidentes en el motorsport: PROTOCOLO E-FAST

- Protocolo E-FAST → “*Ecografía de los 6 puntos*”
 - Cuadrantes inferiores

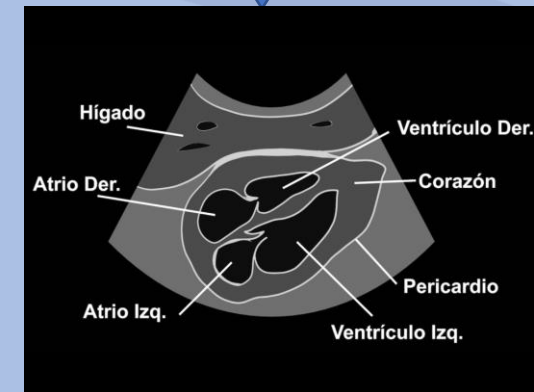
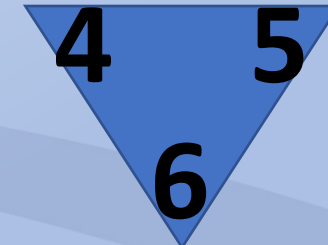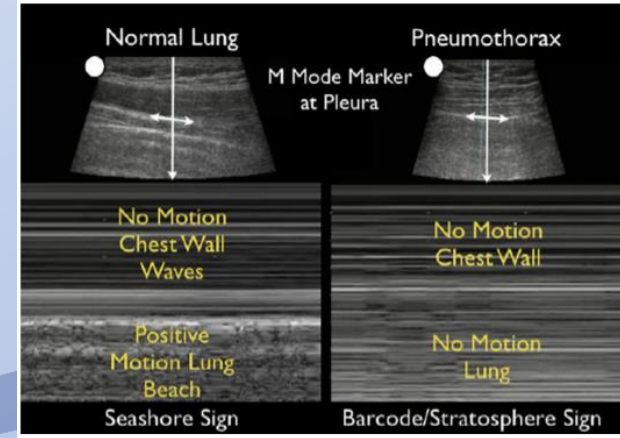
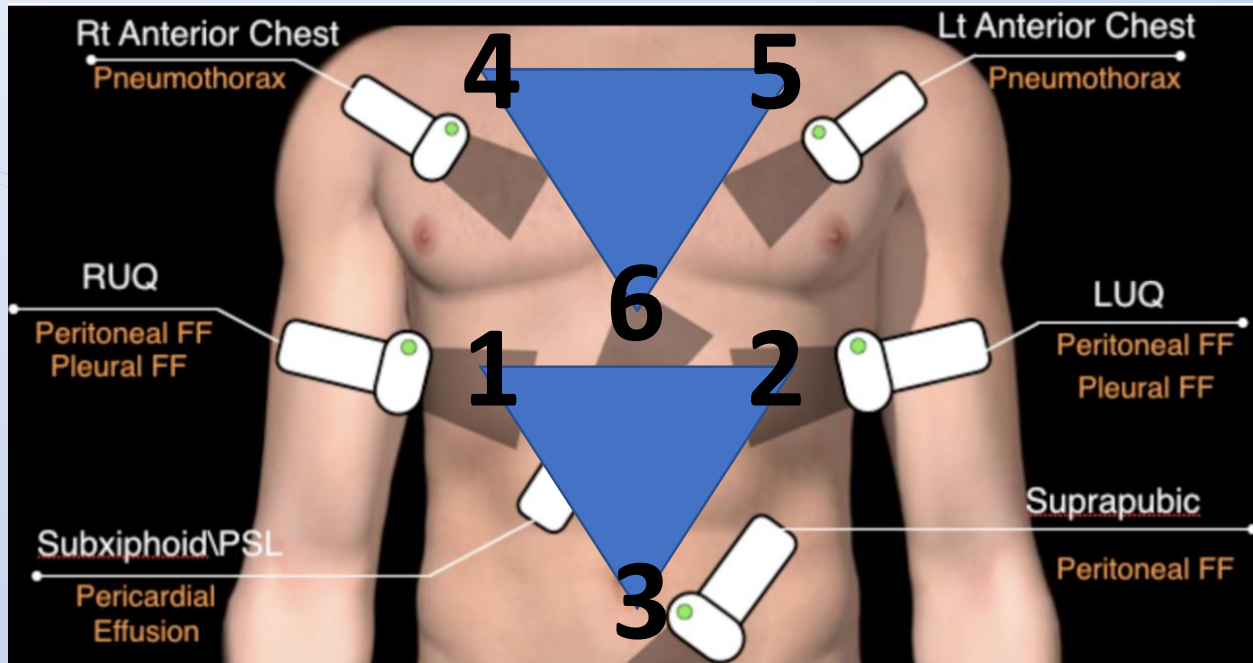


*1, 2, 3: Sitios más frecuentes de acumulación de líquido libre



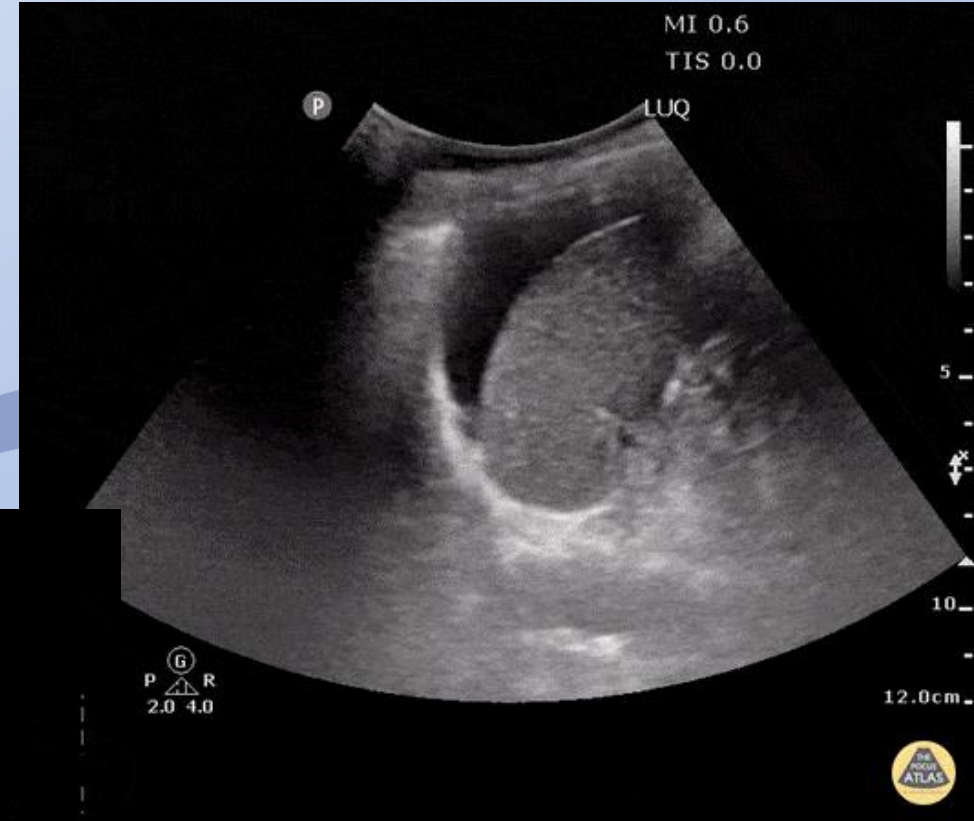
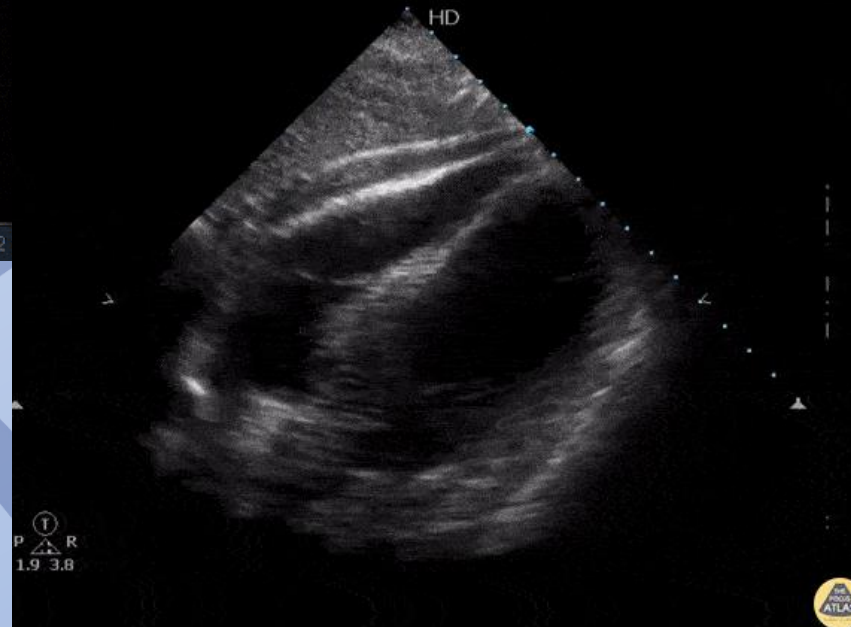
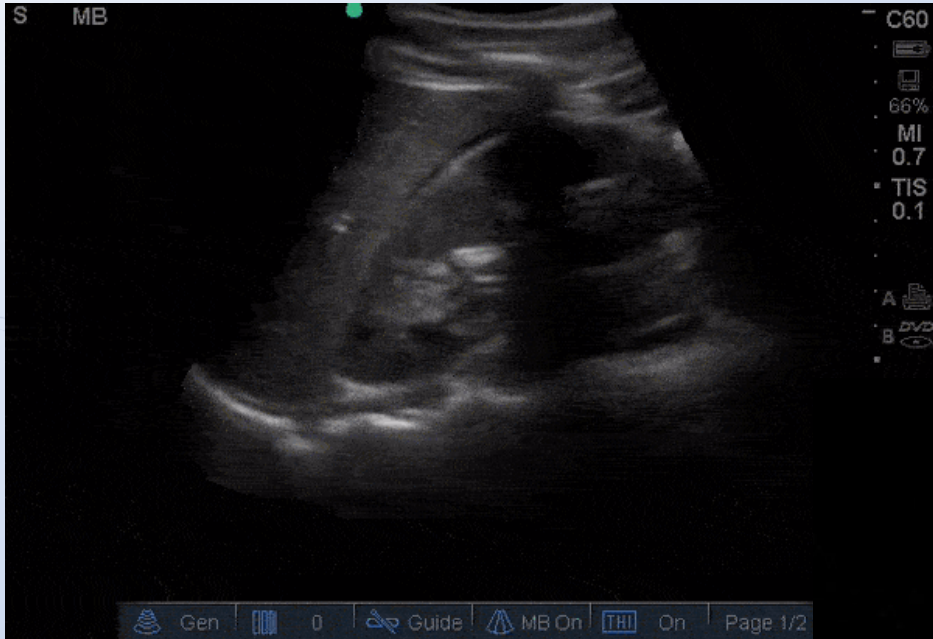Utilidad de la ecografía en accidentes en el motorsport: PROTOCOLO E-FAST

- Protocolo E-FAST → *“Ecografía de los 6 puntos”*
 - Cuadrantes superiores



Utilidad de la ecografía en accidentes en el motorsport: PROTOCOLO E-FAST

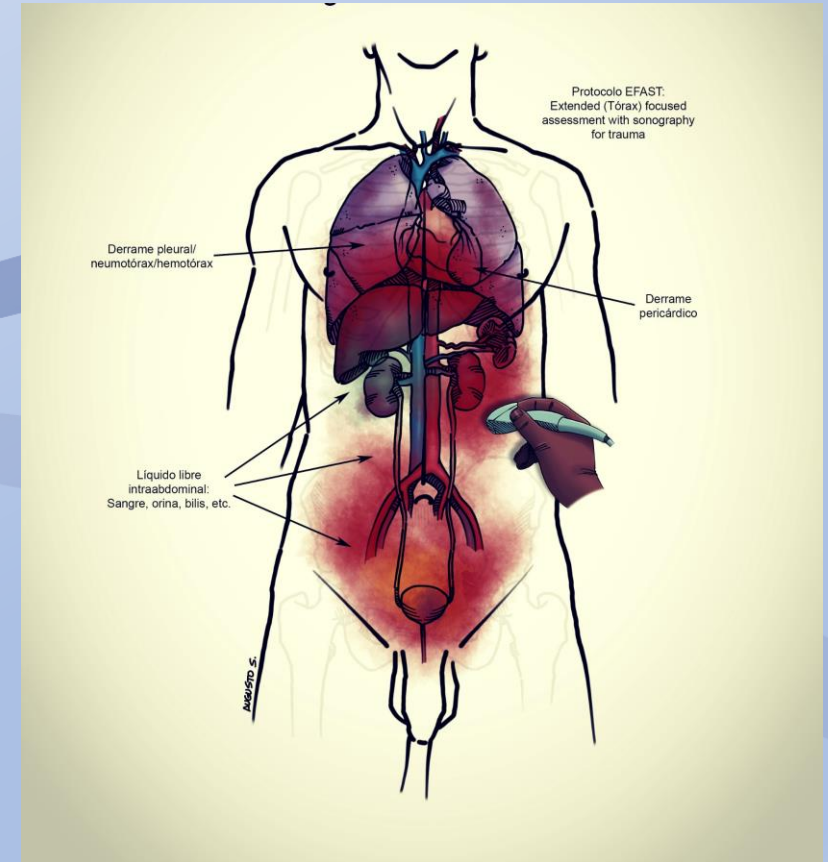
- Protocolo E-FAST → “*Ecografía de los 6 puntos*”



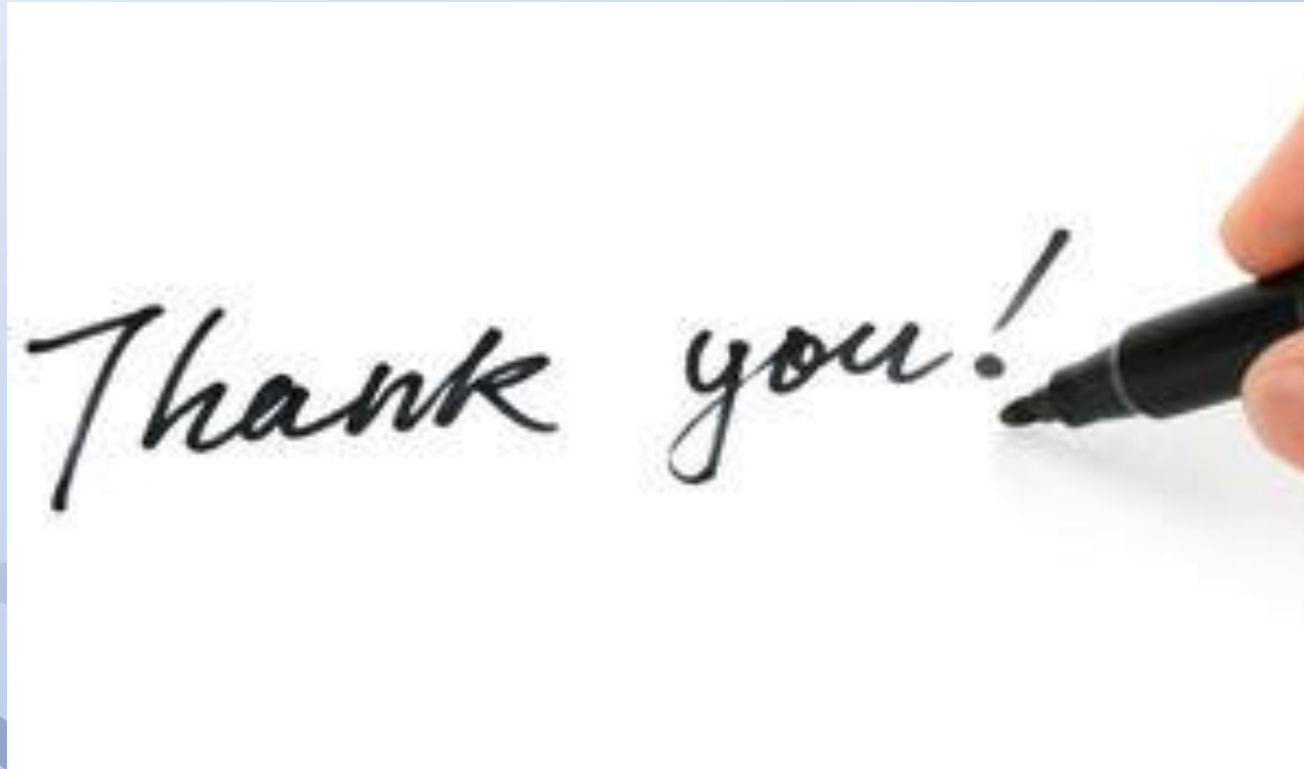Utilidad de la ecografía en accidentes en el motorsport: PROTOCOLO E-FAST

- Conclusiones:

- No invasiva
- Técnica rápida (< 2 minutos)
- *Repetible. Reevaluación continua del paciente*
- Costo-beneficio económico VS sanitario
- Evidencia clínica → *manejo del paciente traumático*



Utilidad de la ecografía en accidentes en el motorsport: PROTOCOLO E-FAST



“ La máxima prosperidad es el resultado de la máxima productividad que depende del entrenamiento de cada uno ”

Frederick Taylor